

国人汉字书写神经基础的脑功能成像

章士正 刘 海 崔恒武 张峭巍 翁旭初 方松华 胡兴越

目的: 利用功能磁共振成像技术 (fMRI), 研究正常国人汉字书写功能的神经基础。**材料和方法:** 采用 GE 公司 Signa1.5T 磁共振成像系统, 对 10 名健康右利手母语为汉语的志愿者进行默读、复杂对指运动、抄写三个任务期间的功能活动进行了全脑扫描。数据经过空间平滑、头动矫正、卷积分析等处理, 获得抄写减去默读、抄写减去对指之后脑功能激活图, 统计出两者间共同的激活区。**结果:** 主要共同激活区位于额顶叶皮质, 包括左侧额中回, 双侧顶上小叶, 双侧顶下小叶, 两侧额内侧回, 左侧中央前、后回。**结论:** 汉字的书写是双脑协同的过程, 右侧大脑半球对汉字的书写尤其重要; 书写功能涉及较多的皮质及皮质下结构, 利用功能磁共振成像可以揭示这些结构在书写过程中的作用。

关键词 功能磁共振成像 汉字 抄写 脑

Functional MRI of Brain on the Neural Substrates for Chinese writing

Zhang Shizheng, Liu Hai, Cui Hengwu, et al

Department of Radiology, Sir Run Run Shaw Hospital, Affiliated to Medical College of Zhejiang University, Hangzhou 310016

Purpose: Using functional magnetic resonance imaging (fMRI) to research brain regions crucial to the process of the Chinese writing. **Materials and Methods:** Ten right-handed healthy, native volunteers were scanned at 1.5Tesla magnetic resonance imaging scanner while they were performing three visually instructive tasks: ① silent Chinese characters reading, ② complex finger tapping, ③ Chinese characters copy. Image data were co-registered to correct head motion, normalized space and analyse deconvolution, et al. Functional activate maps for copy minus silent reading and copy minus finger tapping were generated respectively. The brain regions commonly activated in these two maps were detected. **Results:** Our main finding was that such common activation was observed in both parietal and frontal lobe, including left middle frontal gyrus, both of medial frontal gyrus, superior parietal lobule and inferior parital lobule, and left precentral gyrus, left postcentral gyrus. **Conclusion:** Chinese writing is a coordinate process of both hemispheres and right hemisphere play a very important role in the chinese writing. Plenty of cortical and subcortical structures are involved in writing. Using functional magnetic resonance imaging can reveal their role in writing.

Key words Functional magnetic resonance imaging Chinese characters Copy Brain

失写症特别是书写痉挛是一种临床上并不少见的神科疾患, 由于其病变基础不明故目前尚无有效的治疗方法^[1], 而对正常人书写中枢的研究对于揭示其病变基础具有重要意义。大量研究认为, 书写有着不同于语言和运动的神经解剖基础^[1]。尤其对汉语文字而言, 既具有语言意义又具有较强的图形性, 关于汉字阅读和书写究竟由左半球或右半球还是两半球共同支配至今尚无定论。以往对汉字书写神经基础的研究多通过对汉语失写症的神经心理学分析获得^[2]。这种研究病例来源有限且病人常合并有其他脑功能障碍, 难

以作出准确的解剖定位, 因此有很大的局限性。利用功能磁共振成像 (functional magnetic resonance imaging, fMRI) 来研究人类高级生理活动的解剖和功能定位为其开辟了新的途径。它可以在活体上对脑生理活动进行全脑功能成像研究, 能够获得正常人一整套的脑功能活动背景。本文即通过功能磁共振成像方

中国医学计算机成像杂志 2004;10:60-64
Chin Comput Med Imag 2004;10:60-64

作者单位: 310016 浙江大学医学院附属邵逸夫医院放射科 (章士正 刘 海 崔恒武 张峭巍 方松华), 神经内科 (胡兴越)
中国科学院心理研究所 (翁旭初)

法来研究国人书写汉字的神经基础,以便进一步为失写症的病因明确及治疗提供依据。由于书写活动包括抄写、听写、自发书写等多种形式,有着不同的神经机制,其中抄写只要有完整的视知觉进行视觉加工和手臂动觉即可完成,可以不需要言语分析器,是最简单的书写形式^[3]。因此,本研究将抄写作为研究汉字书写的神经基础的基本形式。

材料和方法

一、受试者选择

10 例健康、母语为汉语的志愿者参加了实验,均为右利手,其中男性 4 例,女性 6 例,均为在读大学生,年龄 23~25 岁,平均年龄 24 岁。所有的受试者视力均可被纠正至正常水平。所有的受试者均无神经系统疾患或精神疾患。

二、任务设计

该实验采用抄写汉字的形式,刺激由一些常见的汉字组成,由 presentation 程序设计出刺激程序,通过视觉通道刺激器 MR Vision 2000 将刺激呈现给受试者。

刺激由三个任务组成:默读汉字、复杂对指运动、抄写汉字。受试者分别执行每个任务。默读和抄写的汉字为同一组汉字词语,但先后呈现的顺序不同,以减少受试者的预测行为。所选择的汉字词语均为一些常见的词语,不具有明显的情感色彩。抄写汉字时手持铅笔,写在身边的纸上。复杂对指运动采用视觉提示,呈现“1234”提示受试者作顺向对指运动,即示指、中指、环指、小指依次与拇指对指,呈现“4321”提示受试者作反向对指运动,与前顺序相反,而且呈现 1234 与 4321 的概率是随机的。在对指和抄写期间,要求受试者仅手腕以下部位运动,且两者运动强度尽量保持一致。扫描之前对受试者进行一定的训练,使其理解和掌握要执行的任务,扫描期间笔者密切监控其执行任务的情况。所有受试者均能准确完整地执行任务。

刺激形式采用静息—任务—静息的方式,每个任务刺激在屏幕上持续 3s,静息时间 21~30s 不等,反复循环 20 次,共约 6min。三个任务共 18min。静息期间受试者被动的看显示屏中央的“+”字。

三、磁共振扫描

采用 GE1.5T 超导型 SignaCV/i 磁共振扫描系统,常规 SE 序列 T₁WI 作为解剖背景图像:TR500ms,TE16ms,层数 22 层,层厚 5mm,间距 1mm,矩阵 256×256。功能图像采用 EPI 序列 BOLD 法成像,在

与 T₁WI 同样的层面上进行,层数 22 层,每层获取 120 帧功能图像,所选择的参数为 TR3000ms,TE50ms,翻转角 90°,FOV24cm×24cm,矩阵 64×64。利用工作站的动态实时成像程序(real-time image processing, RTIP)进行监测和成像。最后使用快速扰相梯度回波(3D-FSPGR)脉冲序列行矢状面,连续 114 层,覆盖全脑的扫描,其目的在于进行后续的三维重建及空间配准。

四、图像分析

数据分析采用 AFNI 软件。先对 10 例志愿者的数据分别进行以下处理:去除 fMRI 扫描初始 12s 内所采集的信号数据,以减少血流动力学对被激活脑区信号的影响;对 fMRI 图像进行空间配准以检出并修正运动伪影;以 AC-PC 为参照平面把图像数据配准、转换到标准 Talairach 空间;采用各向同性 Gaussian 核心法,以半高宽(FWHM)为 6mm 对图像进行光滑处理。然后,将 10 例志愿者的数据进行平均化,通过反卷积分析计算每个体素内的信号改变,定义 $P < 0.0001$ 具有显著差异,分别产生三个任务的脑激活图,并利用任务间相减法来产生“抄写减对指”及“抄写减默读”功能激活图。最后将 10 例受试者的平均脑功能图叠加于经过标准化的解剖图上。脑功能区域的解剖位置、Brodmann 区(BA)定位、中心坐标皆由平均脑功能图得出。

结 果

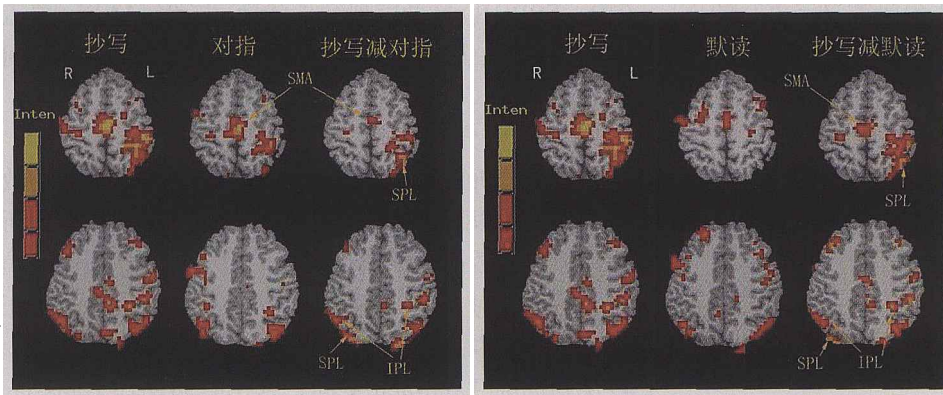
经处理后获得的平均脑功能图显示激活区主要分布于额顶叶,图 1、2 分别为“抄写减对指”及“抄写减默读”额顶叶的平均统计脑激活图,其主要激活区中心坐标、BA 分区如表 1 所示(X, Y, Z 为激活区激活强度最高点的 Talairach 坐标,BA 为 Brodmann 分区)。分别统计出两者各自的脑激活区,规定两者共同具有的激活区即为除去参与语言和运动相关活动之外参与抄写的脑区。

抄写减对指的额顶叶脑激活区有:左侧额中回、额下回、额内侧回、中央前回、扣带前回、左侧顶上小叶和顶下小叶、中央后回,右侧额中回、额内侧回、扣带前回,右侧顶上小叶和顶下小叶。抄写减默读的额顶叶激活区有:左侧额上回、额中回、额内侧回、中央前回、扣带前回、左侧顶上小叶和顶下小叶、中央后回,右侧额中回、额内侧回、扣带前回,右侧顶上小叶和顶下小叶。由表 1 得出两者共同的激活区有:左侧额中回,两侧额内侧回,两侧顶上小叶(SPL),两侧顶下小叶(IPL),两侧扣带前回,左侧中央前、后回。其中,额内侧回和扣带

前回在解剖上可划分属于辅助运动区(SMA)。

从图 1、2 可见抄写比对指、默读激活的脑区更多更强烈,抄写减对指后及抄写减默读后所剩余的脑激活区均涉及两侧大脑半球,其中左侧半球的激活较右侧稍多。

从图 3、4 可以看出上述区域的信号强度变化曲线有两类,图 3 曲线代表所选定脑区只有抄写时才有激活,例如在“抄写减默读”的激活图上的中央前回;图 4 曲线代表所选定脑区在抄写时激活更强烈,范围更广,如“抄写减对指”的辅助运动区。这两种情况均表

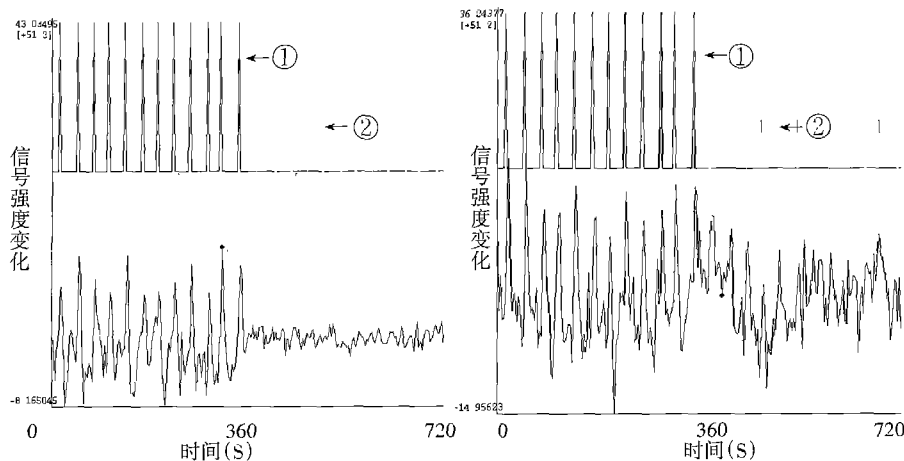


1 2

图 1 抄写、对指、书写减对指的额顶叶激活区。SPL: 顶上小叶; IPL: 顶下小叶; SMA: 辅助运动区; R: 右侧; L: 左侧; Inten: 激活区的信号强度,由红色到黄色代表激活增强。图 2 抄写、默读、抄写减默读的额顶叶激活区。SPL: 顶上小叶, IPL: 顶下小叶; SMA: 辅助运动区; R: 右侧; L: 左侧; Inten: 激活区的信号强度,由红色到黄色代表激活增强。

表 1 10 例受试者额顶叶皮质平均脑激活区的解剖部位及 BA 定位、中心坐标

	抄写减去对指				书写减去默读			
	Xmm[L]	Ymm[P]	Zmm[S]	BA	Xmm[L]	Ymm[P]	Zmm[S]	BA
额叶								
左侧额上回	-	-	-	-	13	7	69	6
额中回	31	4	50	6	22	14	56	6
额下回	50	17	14	9	-	-	-	-
额内侧回	4	2	50	6	4	6	57	6
右侧额中回	-	-	-	-	-34	-34	28	6
额内侧回	-2	0	57	6	-2	-2	51	6
左侧中央前回	25	26	56	4,6	31	17	55	4,6
扣带前回 左侧	5	3	41	24	1	2	45	24
右侧	-12	-23	31	24	-5	-7	37	24
顶叶								
左侧顶上小叶	13	56	62	7	16	50	61	7
顶下小叶	31	44	56	40	56	18	27	40
右侧顶上小叶	-37	48	62	7	-36	73	51	7
顶下小叶	-53	44	42	40	-59	36	26	40
左侧中央后回	22	45	68	5	19	44	71	5



3 4

图 3 “抄写减默读”或“抄写减对指”中有意义激活区的信号强度变化曲线。上方两条为按照刺激制定的理想曲线,下方一条为选定脑区的信号强度变化曲线。①代表抄写。②代表默读或对指,其下方的为对应的信号强度变化曲线。曲线意义为:该选定的脑区在抄写时有基本符合刺激规律的信号变化,而在默读或对指时的表现杂乱且弱信号变化。图 4 “抄写减默读”或“抄写减对指”中有意义激活区的另一信号强度变化曲线。上方两条为按照刺激制定的理想曲线,下方一条为选定脑区的信号强度变化曲线。①代表抄写。②代表默读或对指,其下方的为对应的信号强度变化曲线。曲线意义为:该选定的脑区在抄写时有基本符合刺激规律的信号变化,而在默读或对指时的也有一定的符合刺激规律信号变化,但不如抄写时强烈。

示该脑区在抄写活动中起特定的作用,在本研究中不作详细区分。

讨 论

对书写中枢的研究也已经数百年,至今尚无定论。以往人们将左半球额中回的后部称为书写中枢,即 Exner 区。此源于 1881 年 Exner 报告 5 例额中回受损的患者,全部表现为没有失语的单纯失写,字形极差,难以辨认,无偏瘫、失语和其他神经心理学改变。但后来的研究证明 Exner 区以外的许多部位损害均可导致失写症^[2]。近年来一些功能影像研究也发现越来越多的脑区与书写功能有关,对这方面的研究主要集中在左侧额中回后部和左侧顶上小叶^[4~7]。在本研究中可以观察到与书写有关的激活区分布广泛,主要集中于额顶叶皮质,而且虽为左侧优势,表现为从运动前区至后顶区的广泛皮质,但右侧后顶区皮质亦有较明显的激活,表明了两侧大脑均参与汉字的书写。现将主要相关脑区的作用讨论如下。

本研究中发现左侧额中回及左侧中央前回的激活区主要位于 BA6 区,在解剖学上此区可以被划分为运动前区的一部分。结合以往研究证明,该区确实参与书写功能。但对于其在书写过程中的作用尚无统一的观点。一些观点认为由于书写是一种高度连续且有计划性的行为,而运动前区在系列运动的整合和程序化方面起重要作用,所以可能参与书写程序的编制和计划^[2]。Anderson 等^[8]也认为此区在阅读运动与感知的精确顺序激活上起一定作用。但 Katanoda 等^[4]通过研究认为此区可能参与书写中的其他成分如字母图形的回顾,因为一些运动前区梗塞的患者抄写正常而听写障碍。所以,对该区在书写中所起的作用尚需进一步探讨。

除左侧运动前区外,双侧辅助运动区也被证明参与书写过程。辅助运动区参与序列运动的准备而不参与运动的执行^[7],它同运动前区被认为是次级运动皮质,区别于与运动实施有关的初级运动皮质。事实上,运动前区及辅助运动区间存在有双向联系,初级运动皮质接收运动前区和辅助运动区的指令^[1]。因此,书写作为一种系列化的运动,其顺利进行必然需要两者的参与。

顶叶皮质的激活主要是后顶区皮质,包括顶上小叶和顶下小叶,而且是双侧均有激活。后顶叶皮质在视运动功能中起重要作用,Giacomo 等^[9]认为该区接

受特殊的视觉信息并将其转换为指导运动的信息。一些关于视空间判断功能的研究发现双侧顶上小叶均有激活,说明双侧顶上小叶也参与视空间判断功能^[10]。在本研究中发现,虽然两侧顶上小叶均有激活,但左侧要比右侧明显多。病变学研究中发现左侧顶上小叶的病变可以引起失用性失写,即字词的正字产生异常,无语言处理障碍,拼音、打字能力保留,手的感觉、运动功能均正常^[11]。所以,综合看来,优势半球顶上小叶通过对字形分析获得的视空间信息以及来自皮肤、肌腱、关节内感受器的刺激进行高级的分析,综合控制对侧肢体作出产生笔画的精细性运动,而右侧顶上小叶可能更多的参与抄写中的视空间判断功能^[5~7]。

两侧顶下小叶的激活也较为明显。顶下小叶解剖上包括缘上回和角回。左侧顶叶缘上回被认为是所有感觉信息汇集最为集中的部位,经过整合后进一步通过不同的路径传递致运动前区,从而协调运动功能,可能是书写运动调制的高级中枢。而左侧角回为阅读中枢,此区的损害可以出现视性认知不能和失读及失写,涉及书面语的认知。右侧顶下小叶被认为与半侧空间感和结构分析功能有关^[12,13],此区的损害常引起汉字字形编码障碍导致视空间性失写。

在本实验中,主要为右利手,所获得的结果涉及两侧大脑半球。另外,我们做了一例左利手者,亦是两侧半球均有激活。病变学研究也证明左右半球病变均可引起抄写障碍,两半球无明显差异,说明对汉字的视觉认知没有明显的大脑优势^[3]。这些均表明了汉字书写的双脑性。

右侧后顶叶皮质的激活表明右半球在汉字书写中特别重要。文献报道^[14]有作者在书法心理学研究中发现,在书法操作过程中大脑右半球的脑电活动率明显高于大脑左半球,表明大脑右半球在书法功能上占有优势。对此,笔者认为在书写汉字时,由于汉字为方块字,许多字的区别在于笔画的位置和长短,有特定的整体构型,字形远比线条形的拼音文字复杂,根据更具几何意义。正是由于右半球尤其是后顶叶皮质在几何和视空间分析、复杂和隐匿图形的探测和回忆方面占优势,所以更多地参与对于汉字的认知。病变学方面也证明右半球失写多是由于单侧忽视、空间分析能力的损害及视知觉障碍^[15]。特别具有意义的是,曾经在 Menon 等^[5]的英文听写研究中并没有发现右大脑半球的激活。一些关于汉字认知的 fMRI 研究也发现双侧后顶叶皮质中均有明显的激活,而对于拼音文字做同样

的认知任务却只表现了明显的左侧化优势^[16]。而且,根据报道,尽管国外也有报道右大脑半球参与读写等语言活动,但右半球病变致书写障碍的比例远比我国低^[17]。结合本次研究发现,对汉字书面文字的加工来说,右半球的作用要比拼音文字强。

所以,通过本研究可以得出三个结论:第一,至少对抄写而言,额顶叶皮质在书写中发挥了运动控制、书面语的认知及对汉字的视空间分析等作用,它们通过相互之间在解剖上的复杂纤维联系传递信息而保证了书写的顺利进行。第二,汉字的书写是双脑协同的过程,右半球在汉字的书写方面起重要作用。第三,事实上,本研究除额顶叶皮质之外,还发现许多皮质区及皮质下结构有不同程度的激活,所以,涉及了多种心理因素的书写功能不可能用一个“书写中枢”来解决其功能定位的问题。然而,我们利用功能磁共振成像方法可以推测某些神经结构在书写行为执行过程中的作用。

在本研究中,由于书写运动的复杂性,对指运动难以做到与其运动幅度相一致,可能有一些残余运动成分,而且是由于执笔书写,造成结果中仍有中央前回 4 区及中央后回的激活。然而也不能排除它们在书写中起着其他一些特定的作用。总之,本研究实验只是对书写神经基础的初步研究,结果难以详尽,要发现书写所涉及的神经基础,揭示书写功能的本质尚需做更深的研究。

参 考 文 献

1 汤慈美,王新德.主编.神经心理学.北京:人民军医出版社,2001: 186~196,203~204
 2 刘晓加,沈秀龄.大脑各部损害与失写症.国外医学·神经病学神经外科学分册 1995;6:314~317
 3 何彩金,章锦湘,王小同.大脑半球损害病人的汉字抄写研究.心理学报 1994;26:305~311

4 Katanoda K, Yoshikawa K, Sugishita M. A functional MRI study on the neural substrates for writing. *Hum Brain - Mapping* 2001; 13: 34~42
 5 Menon V, Desmond JE. Left superior cortex involvement in writing: integrating fMRI with lesion evidence. *Cognitive Brain Research* 2001; 12:337~340
 6 Matsuo K, Nakai T, Kato C, et al. Dissociation of writing processes: functional magnetic resonance imaging during writing of Japanese ideographic characters. *Brain Res Cognitve Reserch* 2000;9:281~286
 7 Matsuo K, Kato C, Tanaka S, et al. Visual language and handwriting movement: Functional magnetic resonance imaging at 3 T during generation of ideigraphic characters. *Brain research bulletin* 2001;4:549~554
 8 Anderson SW, Jeffrey S, Daniel T, et al. Acquired agraphia caused by focal brain damage. *Acta Psychologica* 1993; 3: 193~210
 9 Rizzolatti G, Fogassi L, Gallese V. Parietal cortex: from sight to action. *Current Opinion in Neurobiology* 1997; 7: 562~567
 10 Shibata T, Ioannides AA. Contribution of the human superior parietal lobule to spatial selection process: an MEG study. *Brain Reserch* 2001; 897: 164~168
 11 Otsuki M, Soma Y, Arai T, et al. Pure apraxic agraphia with abnormal writing stroke sequences: report of a Japanese patient with a left superior parietal haemorrhage. *J Neurol Neurosurg Psychiatry* 1999;66:233~237
 12 伊雅芙.半侧空间忽略定位研究.国外医学 放射医学核医学分册 2001;2:53~54
 13 Perrine K, Devinsky O, Uysal S, et al. Cortical mapping of right hemisphere functions. *Epilepsy & Behavior* 2000; 1:7~16
 14 郭可教.汉字与大脑.国际学术动态 1992;5:15~27
 15 陈海波,蔡晓杰,王新德.右利手右大脑半球病变所致的失写症.中华神经精神科杂志 1994;1:37~39
 16 Fu SM, Chen YP, Smith S, et al. Effects of word form on brain processing of written chinese. *NeuroImage* 2002;17: 1538~1548
 17 李传玲,王荫华,周雪琴.右大脑半球梗死与汉字书写障碍.徐州医学院学报 1999;19:280~282