

# 视觉词形加工：从脑区到神经通路

单春雷<sup>1,2</sup> 李静薇<sup>1</sup> 翁旭初<sup>1</sup>

(<sup>1</sup>中国科学院心理研究所脑高级功能研究实验室, 北京 100101)

(<sup>2</sup>南京医科大学第一附属医院康复医学科, 南京 210029)

**摘要** 视觉词形加工是阅读机制中的重要环节。基于获得性阅读障碍的早期阅读“神经病学模型”对视觉词形加工的神经通路进行了描述。近年来, 随着脑功能成像技术的发展和左梭状回中部视觉词形区的发现, 研究者们对原有视觉词形加工的神经通路加以补充和修订, 并提出了新的模型。该文对视觉词形加工障碍患者的神经心理学研究和正常人视觉词形加工的脑功能成像研究进行了总结, 并讨论了研究的局限性, 对今后该领域的发展方向进行展望。

**关键词** 视觉词形区, 神经通路, 左梭状回中部。

**分类号** B842;B845

## 1 引言

阅读是人们接受知识、传播知识和进行跨时跨地交流的重要途径, 而视觉词形 (visual word form) 加工是阅读的最初和最基本环节<sup>[1]</sup>。视觉词形加工的神经基础一直是相关学科的研究热点<sup>[1-6]</sup>。近几年以脑功能成像为主的研究发现左梭状回中部存在视觉词形区 (visual word form area, VWFA)<sup>[7-9]</sup>, 加深了对视觉词形加工机制的认识。一些研究者对于视觉词形脑区 (area) 关注的同时, 也提出了视觉词形加工神经通路 (pathway) 的模型<sup>[5,9,10]</sup>, 补充了早期基于脑损伤阅读障碍研究提出的阅读“神经病学模型”<sup>[11]</sup>的不足, 并获得了一些词形加工障碍研究证据的支持。本文就视觉词形加工神经通路研究的现状及其局限性进行综述, 并对未来发展方向进行展望。

## 2 视觉词形加工神经通路的模型

### 2.1 传统的阅读“神经病学模型”

在传统的阅读“神经病学模型”中<sup>[11]</sup> (见图1), 视觉词形加工的神经通路是“左右枕—左角回”通路<sup>[10,12]</sup>。

Dejerine (1891, 1892) 的两个病例研究<sup>[2,13]</sup>为阅读的“神经病学模型”奠定了基础。其中1例患者为左角回损伤, 表现出阅读障碍伴书写障碍, 因此,

Dejerine 认为左角回是视觉词形的记忆中枢<sup>[13]</sup>。另1例患者的损伤部位为左枕和胼胝体压部 (splenium of corpus callosum), 左角回保留, 仅出现阅读障碍, 不伴书写障碍, 即纯失读 (pure alexia), 被认为是左右枕的视觉词形信息和左角回的联结中断所致<sup>[2,11]</sup>。其后多数纯失读报道都采用“枕—左角回”通路的联结中断来解释纯失读<sup>[14, 15]</sup>。因此, 传统的阅读“神经病学模型”中视觉词形加工的神经通路是“左右枕—左角回”的通路: 即视觉词形信息到达左右枕叶视皮质后, 向左角回投射。其中左枕词形信息直接在左半球内向左角回投射, 而右枕词形信息可能经过胼胝体压部的神经通路向左角回投射<sup>[2,11]</sup>。

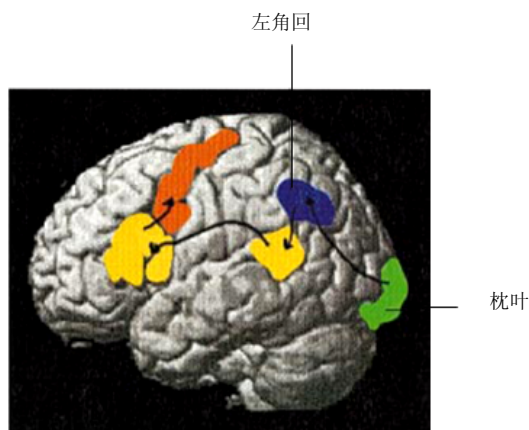


图1 阅读的“神经病学模型”(根据 Geschwind, 1965 修订)

收稿日期: 2007-12-31

通讯作者: 翁旭初, Email: wengxc@psych.ac.cn.

### 2.2 新的阅读模型

随着脑功能成像技术的发展,近些年的研究较一致地发现左梭状回中部存在特异性的视觉词形加工区,对传统的阅读“神经病学模型”进行了补充或修订,新阅读模型中增加了视觉词形区环节,即新通路是“左右枕—左梭状回中部—左角回”的通路<sup>[5,9,10]</sup>。其中联结左右枕的胼胝体压部通路和传统模型一致,但由于增加了视觉词形区的环节,则新通路中增加了视觉词形区的(由枕叶)传入和(向左角回)传出的通路。见图2(传统的阅读“神经病学模型”中提出的通路为2→5,而新的模型为2→4→5)。

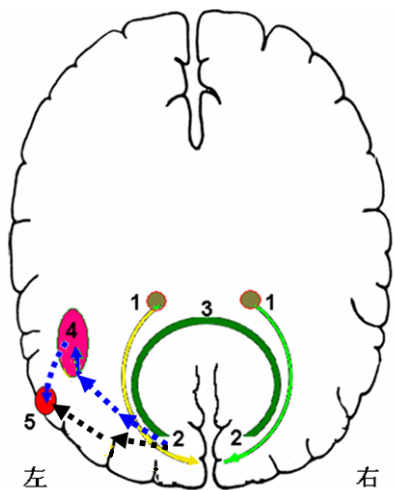


图2 视觉词形加工传导通路示意图  
1 外侧膝状体, 2 枕叶视皮质, 3 胼胝体(压部)通路,  
4 左梭状回中部, 5 左角回

脑功能成像研究发现阅读词和休息或棋盘格等低层次的视觉刺激相比,以及和面孔、房屋或工具等高层次视觉刺激相比,引起左梭状回中部显著激活<sup>[7-9,16,17]</sup>。且该区和引起纯失读的关键损伤区较一致<sup>[5]</sup>。Cohen 及同事称该区为“视觉词形区”(visual word form area, VWFA) <sup>[7-9]</sup>。其位于左梭状回中部外侧的枕颞沟皮质,负责平行、快速提取视觉词形抽象信息,具有词形尺寸、大小写、字体、和视野位置的恒常性,是阅读早期阶段的必要中枢<sup>[7-9]</sup>。这些研究者对传统的阅读“神经病学模型”进行修订,认为:左右视野的视觉词形信息最初投射到对侧枕叶初级视皮质 V1,然后传到 V2、V4,左枕 V4 的

词形信息直接投射到 VWFA,提取抽象词形信息;而右枕 V4 的词形信息必须经过半球间的神经通路(可能是胼胝体压部神经通路)传到 VWFA。VWFA 整合了左右视野的词形信息后,进一步向左角回等高级阅读区投射<sup>[5,9]</sup>。Price (2000)总结了阅读的脑功能成像研究,根据文字阅读激活的脑区,提出了类似的模型<sup>[10]</sup>。因此,基于脑功能成像的阅读新模型在“神经病学模型”中增加了左梭状回中部(视觉词形区)重要环节,视觉词形加工的神经通路则是“左右枕—左梭状回中部(视觉词形区)—左角回”通路。

### 3 胼胝体压部神经通路在视觉词形加工中的作用

#### 3.1 视觉词汇识别的中央凹表征分割研究

视觉词汇识别的中央凹分割(foveal splitting)的研究表明,左右半球间必须有传递左右视野视觉词形信息的通路,才能实现正常的词汇识别。

视觉词汇识别的中央凹分割研究认为,正常注视词时,词在注视点左侧(左视野)的视觉信息最初投射到右半球视皮质,词在注视点右侧(右视野)的视觉信息投射到左半球视皮质,即使对于中央凹范围内的词形信息,也不存在词形信息在左右半球的双重表征<sup>[18,19]</sup>。Brynsbaert (2004)在分析了大量相关研究后,支持中央凹分割理论,也指出胼胝体的半球间信息传送对左右视野视觉信息整合和词汇识别非常重要<sup>[20]</sup>。

#### 3.2 胼胝体压部通路损伤致纯失读研究

早在 Dejerine (1892)的纯失读报道中就提到,胼胝体压部损伤导致右半球(左视野)视觉词形信息向左角回传递中断,和同时伴有的右视野偏盲(左枕损伤)一起导致纯失读的出现<sup>[2]</sup>。Geschwind (1965)进一步强调了胼胝体压部的这一作用<sup>[11]</sup>。其后大多数纯失读报道中都提到胼胝体压部通路是半球间词形信息传递的重要通路<sup>[4,21,22]</sup>。除上述经典纯失读的证据外,胼胝体压部通路损伤可导致左半视野失读(left hemialexia)<sup>[19,23,24]</sup>、词左半错读(left hemiparalexia)<sup>[25]</sup>,前者是患者对其左视野呈现的文字阅读障碍,后者是对词的左半部分如词首几个字母阅读障碍。这两种视觉词形加工障碍都是由于胼胝体压部通路的中断或损伤,导致左视野/右枕词形信息无法传到左半球加工所致。

Binder 和 Mohr (1992)提出<sup>[4]</sup>,在压部通路中对词形加工关键的是走行在左侧脑室枕角上部的纤

维。Molko等(2002)用弥散张量成像技术(diffusion tensor imaging, DTI)对左半视野失读(left hemialexia)患者退变的纤维束进行“负向追踪”,证明了胼胝体压部中跨越左侧脑室枕角上的纤维束损伤对左视野失读很关键<sup>[22]</sup>。从而支持Binder和Mohr(1992)的观点。Suzuki等(1998)对41个胼胝体损伤患者综合分析发现,在胼胝体压部腹后部小的损伤会导致左半视野失读,认为视觉词形的信息传递是由胼胝体压部中腹后部纤维承担<sup>[26]</sup>。

总之,有较充分的证据表明,胼胝体压部神经通路是视觉词形信息在左右半球间传递的关键通路。

## 4 左半球内神经通路在视觉词形加工中的作用

### 4.1 左枕颞通路损伤致纯失读研究

单纯左枕颞白质损伤同样可以导致纯失读。Castro-Caldas和Salgado(1984)报道1例左枕损伤病例,无右半视野偏盲,但对右视野呈现文字出现阅读障碍,即右半视野失读(right hemialexia)<sup>[27]</sup>。Hoogenraad(2000)报道一例左枕皮质下梗死病例,同样无右半视野偏盲,但对词右半部即词尾几个字母读错,即出现词右半错读(right hemiparalexia)<sup>[28]</sup>。这两篇文章的作者解释为损伤导致左枕(右视野)视觉词形信息向左角回投射中断,即左枕-左角回通路损伤,故出现限于右视野的失读;而右枕-胼胝体压部通路-左角回通路保留,故左视野(右枕)视觉词形识别正常。这些作者显然没有注意到左梭状回中部在视觉词形加工中的作用,对上述结果的解释采用了传统的阅读“神经病学模型”。

Cohen等(2003)认为<sup>[5]</sup>,左梭状回中部视觉词形区本身保留,但其传入通路受损也可以导致纯失读。传入通路受损可以限于来自右枕(左视野)-胼胝体压部通路的输入,患者出现上述的左视野失读或词的左半错读。也可限于来自左枕(右视野)-视觉词形区传入通路受损,患者可出现右视野失读或词右半错读。Cohen等(2003)认为<sup>[5]</sup>Castro-Caldas和Salgado(1984)报道的患者<sup>[27]</sup>即是左枕-视觉词形区通路损伤,而不是左枕-左角回通路损伤(即不存在这种直接通路),即视觉词形区传入通路完全损伤可导致整个视野的纯失读<sup>[5]</sup>。支持这一观点的直接证据来自Cohen研究小组(2006)报道的1例左梭状回视觉词形区后部枕颞区局灶性切除的癫痫病例。该患者术前阅读正常,fMRI研究发现词

形刺激可以选择性激活视觉词形区,术后该患者出现纯失读(不限于某个视野),词形刺激不能引起视觉词形区激活。作者强调该患者纯失读是由视觉词形区传入通路损伤即去传入(deafferent)所致,包括左枕(右视野)视觉词形信息和右枕(左视野)经胼胝体压部传来的词形信息的传入中断<sup>[6]</sup>。支持存在对视觉词形加工重要的,左右枕-左梭状回中部(视觉词形区)的神经通路。

### 4.2 左枕颞顶部通路损伤致角回下失读

角回下失读(subangular alexia)是纯失读的一种类型,和经典纯失读多由左枕和胼胝体压部同时受累所致不同,角回下失读多发生在左枕颞侧脑室旁白质、左顶枕或左角回下白质损伤<sup>[21,29-31]</sup>。这些报道大都强调上述部位白质是左右枕视觉词形信息(在左半球内)传到左角回的神经通路,白质损伤使左右枕-左角回通路中断,故出现所谓的角回下失读。左角回本身保留,故不伴书写障碍。由于没有涉及视觉词形区概念,同样是以阅读“神经病学模型”来解释这种左半球内的神经通路。

Cohen(2003)从阅读的新模型出发,认为角回下失读是视觉词形区传出通路损伤的表现,即上述几处白质损伤使左梭状回中部(视觉词形区)-左角回通路中断,引起角回下失读<sup>[5]</sup>。Horwitz等(1998)的PET研究指出,左梭状回中部-左角回之间存在功能联结<sup>[32]</sup>,在某种程度上支持这种新模型中的左梭状回中部(视觉词形区)-左角回通路的观点。

## 5 视觉词形加工神经通路研究的局限性和展望

### 5.1 局限性

无论是传统的阅读“神经病学模型”中的左右枕-左角回通路<sup>[2,11]</sup>,还是新模型中的左右枕-左梭状回中部(视觉词形区)-左角回通路<sup>[5,9,10]</sup>,都是基于对脑区(area)在视觉词形加工中作用的认识,对神经通路(pathway)的构架、传导方向进行逻辑上推测的,缺乏实证的实验数据支持和对这些通路的解剖细节的了解。虽然已经在胼胝体压部损伤、左枕颞损伤、左顶枕及左角回皮质下白质损伤导致的各种纯失读患者研究中得到了部分证据,但除了胼胝体压部神经通路外<sup>[34]</sup>,尚没有在正常人直接把左半球内的、负责视觉词形加工的神经通路加以证实并显示出来。即对视觉词形加工神经通路的走行、起止脑区等,目前尚缺乏明确、直接、完整的认识。

### 5.2 展望

神经科学的发展和先进研究方法及技术的应用,有助于更加准确地揭示出视觉词形加工神经网络的全貌。

首先,基于弥散张量成像(diffusion tensor imaging, DTI)的纤维束追踪(diffusion tensor tractography, DTT)技术的发展,能产生人类在体的轴突联结模式的准确而直观的图像<sup>[33,34]</sup>,在技术上可以提供视觉词形加工神经通路的直接证据<sup>[35,36]</sup>。其次,脑功能成像得到的激活脑区信息和纤维束追踪技术相结合,可以帮助纤维束追踪分析选取准确的词形加工脑区作为靶区<sup>[37]</sup>,从而限定所追踪的神经通路和词形加工有关。再者,目前逐步形成的神经影像学与神经心理学整合的研究模式<sup>[12]</sup>,可以使两者取长补短,相互印证和约束,从而阐明视觉词形加工的神经通路。

综上所述,对于视觉词形加工神经通路有传统的和现代两种观点,目前研究还存在很多不足之处。神经影像学 and 神经心理学整合研究模式的逐步形成,为今后全面揭示视觉词形加工神经通路创造有利条件。

### 参考文献

- 1 Warrington E K, Shallice T. Word-form dyslexia. *Brain*, 1980, 103: 99~112
- 2 Dejerine J. Contribution a l'etude anatomoclinique et clinique des differentes varietes de cecite verbal. *CR Hebdomadaire Seances. Mem. Soc. Biol.*, 1892, 4: 61~90
- 3 Baker C I, Liu J, Wald L L, et al. Visual word processing and experiential origins of functional selectivity in human extrastriate cortex. *Proceedings of the National Academy of Sciences of the United States of America*, 2007, 104: 9087~9092
- 4 Binder J R, Mohr J P. The topography of callosal reading pathways. A case-control analysis. *Brain*, 1992, 115: 1807~1826
- 5 Cohen L, Martinaud O, Lemer C, et al. Visual word recognition in the left and right hemispheres: Anatomical and functional correlates of peripheral alexias. *Cerebral Cortex*, 2003, 13: 1313~1333
- 6 Gaillard R, Naccache L, Pinel P, et al. Direct intracranial, FMRI, and lesion evidence for the causal role of left inferotemporal cortex in reading. *Neuron*, 2006, 50: 191~204
- 7 Cohen L, Dehaene S, Naccache L, et al. The visual word form area: Spatial and temporal characterization of an

- initial stage of reading in normal subjects and posterior split-brain patients. *Brain*, 2000, 123: 291~307
- 8 Cohen L, Lehericy S, Chochon F, et al. Language-specific tuning of visual cortex? Functional properties of the visual word form area. *Brain*, 2002, 125: 1054~1069
- 9 McCandliss B D, Cohen L, Dehaene S. The Visual Word Form Area: expertise for reading in the fusiform gyrus. *Trends in Cognitive Sciences*, 2003, 7: 293~299
- 10 Price C J. The anatomy of language: contributions from functional neuroimaging. *Journal of Anatomy*, 2000, 197: 335~359
- 11 Geschwind N. Disconnection syndromes in animals and man. *Brain*, 1965, 88: 237~294
- 12 Price C J, Gorno-Tempini M L, Graham K S, et al. Normal and pathological reading: converging data from lesion and imaging studies. *NeuroImage*, 2003, 20(Suppl 1): S30~S41
- 13 Dejerine J. Sur un cas de cecite verbale avec agraphie, suivid'autopsie. *Mem. Soc. Biol.*, 1891, 3: 197~201
- 14 Behrmann M, Plaut D C, Nelson J. A literature review and new data supporting an interactive account of letter-by-letter reading. *Cognitive Neuropsychology*, 1998, 15: 7~51
- 15 Montant M, Behrmann M. Pure alexia. *Neurocase*, 2000, 6: 265~294
- 16 Reinke K, Fernandes M, Schwindt G, et al. Functional specificity of the visual word form area: General activation for words and symbols but specific network activation for words. *Brain and Language*, 2008, 104(2): 180~189
- 17 Starrfelt R, Gerlach C. The Visual What For Area: Words and pictures in the left fusiform gyrus. *NeuroImage*, 2007, 35, 1: 334~342
- 18 Lavidor M, Walsh V. The nature of foveal representation. *Nature Reviews Neuroscience*, 2004, 5: 729~735
- 19 Siéroff E, Lavidor M. Examination of the split fovea theory in a case of pure left hemialexia. *Cognitive Neuropsychology*, 2007, 24: 243~259
- 20 Brysbaert M. The importance of interhemispheric transfer for foveal vision: A factor that has been overlooked in theories of visual word recognition and object perception. *Brain and Language*, 2004, 88: 259~267
- 21 Damasio A R, Damasio H. The anatomic basis of pure alexia. *Neurology*, 1983, 33: 1573~1583
- 22 Molko N, Cohen L, Mangin J F, et al. Visualizing the neural bases of a disconnection syndrome with diffusion tensor imaging. *Journal of Cognitive Neuroscience*, 2002, 14: 629~636
- 23 Sugishita M, Yoshioka M. Visual processes in a hemialexic patient with posterior callosal section. *Neuropsychologia*, 1987, 25(2): 329~339
- 24 Peru A, Beltramello A, Moro V, et al. Temporary and

- permanent signs of interhemispheric disconnection after traumatic brain injury. *Neuropsychologia*, 2003, 41(5): 634-643
- 25 Binder J R, Lazar R M, Tatemichi T K, et al. Left hemiparalexia. *Neurology*, 1992, 42: 562-569
- 26 Suzuki K, Yamadori A, Endo K, et al. Dissociation of letter and picture naming resulting from callosal disconnection. *Neurology*, 1998, 51: 1390-1394
- 27 Castro-Caldas A, Salgado V. Right hemifield alexia without hemianopia. *Archives of Neurology*, 1984, 41: 84-87
- 28 Hoogenraad T U. Right hemiparalexia vera: word blindness for the right part of words despite normal fields of vision. *Neuro-Ophthalmology*, 2000, 23(1): 21-27
- 29 Ducarme B, Bergego C, Gardeur D. "Sub-angular" alexia and associated neuropsychologic signs: clinical and tomodensitometric study. *Cortex*, 1983, 19(1): 115-123
- 30 Greenblatt S H. Subangular alexia without agraphia or hemianopsia. *Brain and Language*, 1976, 3: 229-245
- 31 Iragui V J, Kritchewsky M. Alexia without agraphia or hemianopia in parietal infarction. *Journal of Neurology Neurosurgery and Psychiatry*, 1991, 54: 841-842
- 32 Horwitz B, Rumsey J M, Donohue B C. Functional connectivity of the angular gyrus in normal reading and dyslexia. *Proceedings of the National Academy of Sciences of the United States of America*, 1998, 95: 8939-8944
- 33 Dougherty R F, Ben-Shachar M, Bammer R, et al. Functional organization of human occipital-callosal fiber tracts. *Proceedings of the National Academy of Sciences of the United States of America*, 2005, 102(20): 7350-7355
- 34 Catani M, Jones D K, Donato R, Ffytche D H. Occipitotemporal connections in the human brain. *Brain*, 2003, 126: 2093-2107
- 35 Lawes I N C, Barrick T R, Murugam V, et al. Atlas-based segmentation of white matter tracts of the human brain using diffusion tensor tractography and comparison with classical dissection. *NeuroImage*, 2008, 39: 62-79
- 36 ClarkMasutani Y, Aoki S, Abe O, et al. MR diffusion tensor imaging: recent advance and new techniques for diffusion tensor visualization. *European Journal of Radiology*, 2003, 46: 53-66
- 37 Kim D S, Kim M. Combining Functional and Diffusion Tensor MRI. *Annals of the New York Academy of Sciences*, 2005, 1064: 1-15

## Visual Word Form Processing: From Brain Areas to Neural Pathways

SHAN Chun-Lei<sup>1,2</sup> LI Jing-Wei<sup>1</sup> WENG Xu-Chu<sup>1</sup>

<sup>(1)</sup> *Laboratory for Higher Brain Function, Institute of Psychology, Chinese Academy of Sciences, Beijing 100101, China*

<sup>(2)</sup> *Department of Rehabilitation Medicine, First Affiliated Hospital of Nanjing Medical University, Nanjing 210029, China*

**Abstract:** Visual word form processing is one of essential stages in reading. The neural pathway of visual word form processing was implicated in the neurological model of reading, which was based on early studies in patients with acquired reading disorders. With the development of functional neuroimaging techniques and discovery of visual word form area in left mid-fusiform gyrus, the researchers have modified the construction of the neural pathway underlying visual word form processing and proposed the advanced version of reading model. In this article, neuropsychological studies on pure alexia and functional neuroimaging of neural mechanisms of visual word form processing in normal subjects are reviewed. The limitations of the existing studies and future research directions in the field are discussed.

**Key words:** visual word form area, neural pathway, left mid-fusiform gyrus.